口腔粘膜疾患

「日常診療に役立つ口腔粘膜疾患の診断と治療」

第４回　口腔カンジダ症

大分大学医学部腫瘍病態制御講座（歯科口腔外科学）准教授
河野　憲司

口腔カンジダ症はカンジダ属の真菌（カビ）の感染による粘膜疾患です。カンジダは口腔常在菌で、約40％の健康人の口腔から検出されます。本疾患はエイズの初期徴候のひとつですが、その他にも栄養状態の悪化で全身免疫状態が低下した時や、ステロイド剤の長期間の全身あるいは局所使用、口腔癌に対する放射線治療などの際に、口腔粘膜表面でカンジダが増殖し、口腔カンジダ症が生じます。口腔カンジダ症については本誌468～470号で概説しましたが、今回は本疾患に関する最近の知見をお話します。

口腔カンジダ症にはいくつかの臨床型があり、その代表が**急性偽膜性カンジダ症**です（**写真１，２**）。この型では粘膜表面に白苔（偽膜）が見られ、臨床診断が比較的容易です。しかし、他の型の口腔カンジダ症は診断が困難です。

例えば**慢性肥厚性カンジダ症**は擦っても剥げにくい白斑を呈し、一見、白板症のように見えます（このためカンジダ性白板症と呼ばれることがあります）。**写真３**、**４**は舌縁、唇交連に発症した慢性肥厚性カンジダ症です。白板症は通常無症状ですが、慢性肥厚性カンジダ症はしばしばヒリヒリとした痛みを伴います。

また上顎義歯の床下粘膜に生じる**義歯性口内炎**や、**口角炎**（**写真５**）も多くの症例がカンジダ感染によるものです。

急性偽膜性カンジダ症以外の特異的な臨床所見を欠く型では、カンジダ感染を証明するために**培養法**や**直接検鏡法**などの検査が必要です。培養法は市販の真菌培養プレートを用いて簡単に行えますが、判定に数日かかり、さらに健常人の口腔内からもカンジダが検出されるため、診断的価値がやや低いと思います。一方、直接検鏡法はその場で判定ができる便利な検査法です。皮膚科で行われる水虫の顕微鏡検査と同じもので、スライドガラス上に水酸化カリウム水溶液または水（水道水）を１滴おき、病変表面からの擦過物を混合してカバーガラスをかぶせ、光学顕微鏡で検鏡します（**写真６**）。絞りを少ししぼって暗めの視野でみるのが菌を見つけるためのコツです。カンジダは仮性菌糸型または酵母型の形態をとり、主に仮性菌糸型の状態で病原性を発揮してカンジダ症を起こします。従って、細長い菌糸が見つかればカンジダ症と診断してさしつかえありません（**写真７**）。

このようにしてカンジダが検出されたなら、病状や病変の広がりに応じて抗真菌剤を選択します。

１）病変が広く分布している場合（急性偽膜性カンジダ症、カンジダ感染による義歯性口内炎など）：抗真菌剤の含嗽（ファンギゾンシロップ™５ccを水500ccに懸濁した液）を３～４回／日。

２）病変が限局している場合（慢性肥厚性カンジダ症、カンジダによる口角炎など）：抗真菌剤軟膏（フロリードゲル™など）を塗布。

抗真菌剤療法により、急性偽膜性カンジダ症や義歯性口内炎は、背景に免疫機能不全がなければ、比較的短期間で治癒しますが、慢性肥厚性カンジダ症は治癒に時間を要することが少なくありません。その理由のひとつは、前者は菌が粘膜表面に付着しているだけなのに対して、後者では菌が上皮層内に侵入しているためです（**写真８**）。抗真菌療法でなかなか治らない場合は、外科的切除が必要になることもあります。

もうひとつ最近の話題として、**舌痛症と思われる患者の中にはカンジダが痛みの原因になっているものが意外と多い**ことです。私たちは、舌痛を主訴として来院した患者のうち、直接検鏡法でカンジダを認めた症例に対して抗真菌剤含嗽を行ったところ、約90％の患者で疼痛が消失または軽減しました（日本口腔粘膜学会誌６巻、56～61頁、2001年）。明らかな偽膜形成や発赤などの所見がなくても、カンジダが粘膜に感染して痛みを引き起こしていることがあるわけです。

以上に述べましたように、口腔カンジダ症は様々な臨床病態を示します。原因がはっきりしない口腔粘膜炎や口内痛がある時は、カンジダの感染を調べてみると、治療を進める上でのヒントが得られるかもしれません。

【本シリーズについてのお問い合わせ先】
〒879-5593由布市挾間町医大ヶ丘１
大分大学医学部腫瘍病態制御講座（歯科口腔外科学）
河野憲司
Tel 097-586-6703、Fax 097-549-2838
kekawano@med.oita-u.ac.jp

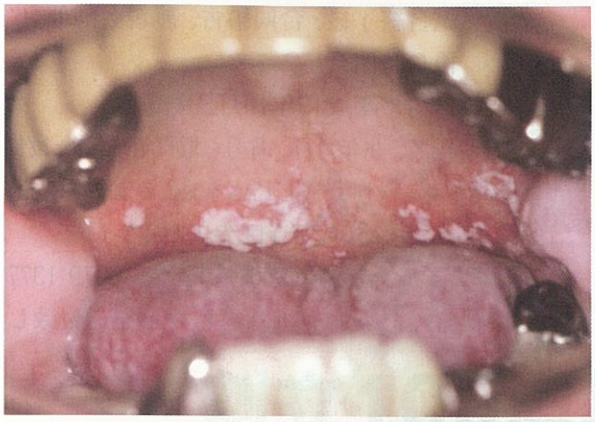

写真１　急性偽膜性カンジダ症

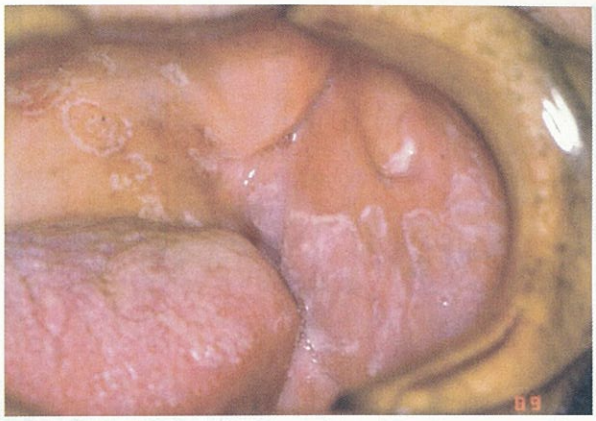

写真２　急性偽膜性カンジダ症

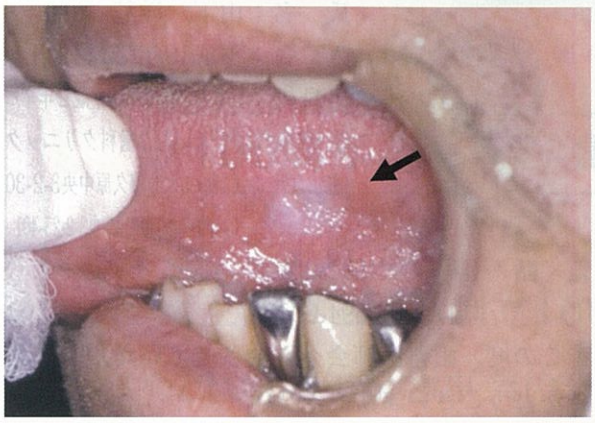

写真３　舌の慢性肥厚性カンジダ症

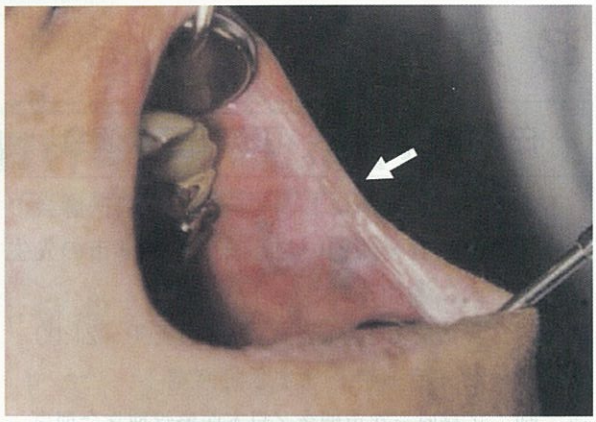

写真４　唇交連の慢性肥厚性カンジダ症

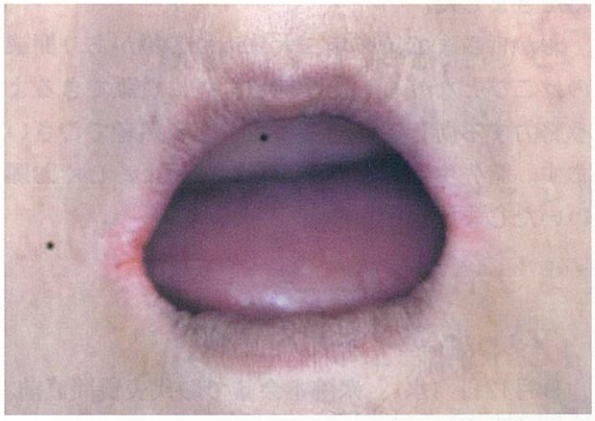

写真５　カンジダによる口角炎

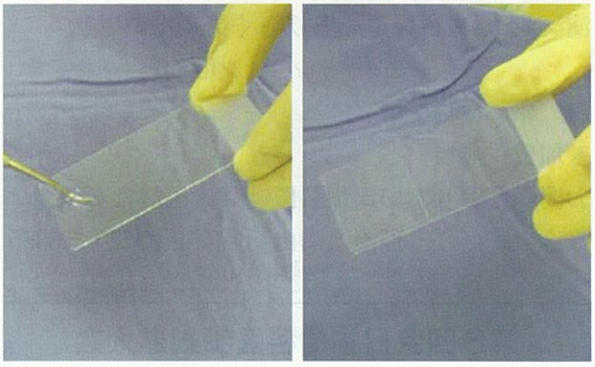

写真６　直接検鏡法
スライドガラスに水を１滴おき、病変表面の擦過物を混合する。その上にカバーガラスをかぶせて検鏡する。

写真７　直接検鏡法によるカンジダの仮性菌糸

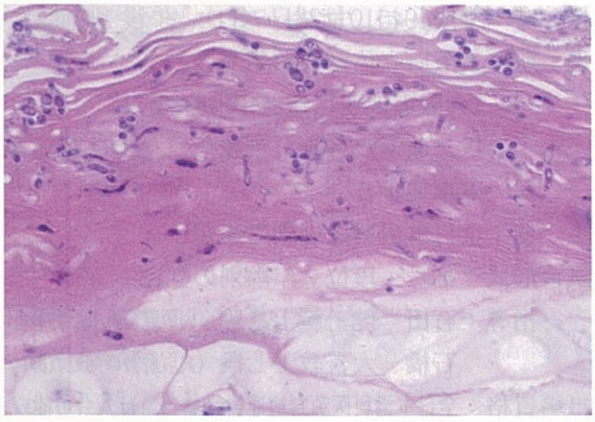

写真８　肥厚性カンジダ症の組織像